

**REPÚBLICA DE CHILE**  
**MUNICIPALIDAD DE ALTO HOSPICIO**  
**SECCIÓN MUNICIPAL**

Alto Hospicio, 05 de Julio de 2012.-  
**DECRETO ALC. N° 1230/2012.-** *ℓ*

**VISTOS Y CONSIDERANDO:** La Ley N° 19.943 que crea la Comuna de Alto Hospicio; Ley N° 18.695 Orgánica Constitucional de Municipalidades; Acuerdo N° 131/2012 tomado en la 19ª Sesión Ordinaria del Concejo Comunal de Alto Hospicio, de fecha 03 de Julio de 2012, que aprueba con la unanimidad de los miembros presentes del Concejo, una ayuda social de \$200.000.- a favor de don Heriberto Segundo González Altamirano, RUT 6.993.352-1, para costear costos de alimentación, alojamiento y locomoción, ya que padece de Neastemia gravis ocular con timona, y necesita presentarse en la ciudad de Santiago en el Hospital del Tórax a realizarse los exámenes médicos correspondientes y posible operación; Memorando N° 1581/12 de 22 de Junio de 2012, de la Dirección de Desarrollo Comunitario, que acompaña los antecedentes necesarios; Informe Socioeconómico, que justifica la entrega de la ayuda social acordada, y Certificado de Obligación Presupuestaria.

**DECRETO:**

1.- Otórguese ayuda social a don **HERIBERTO SEGUNDO GONZALEZ ALTAMIRANO**, RUT 6.993.352-1, por la suma de **\$200.000.- (doscientos mil pesos)**, para costear gastos de alimentación, alojamiento y locomoción, de esta manera podrá acudir a un control médico en el Hospital del Tórax, ubicado en la ciudad de Santiago para el tratamiento de diversas enfermedades que la afectan, tales como, enfermedad de Neastemia gravis ocular con timona, hipertensión, diabetes y obesidad mórbida, por lo cual debe realizarse exámenes médicos y una posible operación. Cúmplase la ayuda social mediante depósito en Cuenta Vista N° 1365115563 del Banco Estado de Chile a nombre de la cónyuge del beneficiario señora Jessica Ruth Chávez Bolados, por la suma antedicha, la que se rendirá conforme lo dispongan las normas legales y pertinentes y las instrucciones de la Dirección de Control de este Municipio.

2.- La Dirección de Administración y Finanzas deberá imputar los gastos que de ello deriven, con cargo a la cuenta N° 215.24.01.007, del Presupuesto Municipal vigente.

3.- Encárguese a la Dirección de Administración y Finanzas en conjunto con la Dirección de Desarrollo Comunitario, el fiel cumplimiento de esta ayuda, sin perjuicio de las facultades fiscalizadoras que ejerza la Dirección de Control en la aprobación de la rendición de cuenta.

**ANÓTESE, REGÍSTRESE, COMUNÍQUESE Y ARCHÍVESE.**

**Fdo.** Don Ramón Galleguillos Castillo, Alcalde de la Comuna de Alto Hospicio. Autoriza don José Valenzuela Díaz, Secretario Municipal Suplente. Lo que transcribo para su conocimiento y demás fines a que haya lugar. Doy fe.-

  
**JOSE VALENZUELA DIAZ**  
**SECRETARIO MUNICIPAL SUPLENTE**

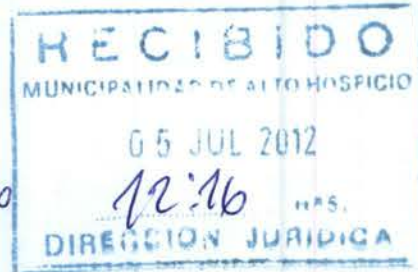





MUNICIPALIDAD  
ALTO HOSPICIO

SECRETARÍA MUNICIPAL  
REGISTRO DE PERSONAS JURIDICAS  
TARAPACÁ - CHILE  
2011



Alto Hospicio, a 04 de julio de 2012

## CERTIFICADO

**JOSE JESUS VALENZUELA DIAZ**, Secretario Municipal Suplente y Secretario del Concejo Municipal de Alto Hospicio, certifica que durante la Decimonovena (19°) Sesión Ordinaria de Concejo de fecha 03 de Julio de 2012, el Honorable Concejo acordó lo siguiente:

**ACUERDO N° 131/2012:** Por la unanimidad de los miembros presentes del Concejo, se aprueba la ayuda social a favor de la **Señora Maria Teresa Vargas**, Rut N° 11.784.857-4, por la suma de \$ **151.700.-** (ciento cincuenta y un mil setecientos pesos) para realizarse una tomografía axilar computarizada al tórax, ya que padece de Dermatomiositis neumonía a repetición, observación de cáncer pulmonar con diagnostico medico.

Asimismo, por la unanimidad de los miembros presentes del Concejo, se aprueba la ayuda social a favor del **Sr. Heriberto Segundo Gonzalez Altamirano**, Rut N° 06.993.352-1, por la suma de \$ **200.000.-** (doscientos mil pesos), para gastos de traslado, alojamiento, y alimentacion, ya que padece de Neastemia gravis ocular con timona, por lo cual debe presentarse en la ciudad de Santiago en el Hospital del Torax a realizarse exámenes médicos y posible operación.

  
**JOSE JESUS VALENZUELA DIAZ**  
Secretario Municipal (S)





MUNICIPALIDAD  
ALTO HOSPICIO

Dirección de Desarrollo Comunal



Alto Hospicio, 04 de Julio de 2012.

**MEMORANDUM N° 1682 /2012.**

A : Directora Dirección Jurídica / Sra. Rosa Maria Alfaro Torres.

DE : Directora Dirección Desarrollo Comunitario / Sra. Camila Arce Fajardo.

Junto con saludarle y en relación a los casos sociales aprobados con fecha 03 de Julio de 2012, solicito lo siguiente:

Caso del Sr. Heriberto Segundo Gonzalez Altamirano, Rut 6.993.352-1, por \$ 200.000, se solicita realizar el Decreto Alcaldicio y deposito en el Banco del Estado de Chile, Cuenta Vista N° 1365115563, a nombre de doña Jessica Ruth Chávez Bolados.

Este gasto debe ser imputado a la Cuenta Municipal N° 1140304 (Fondo a Rendir Ayudas Sociales).

*215.24.01.009 Arit Social  
personas naturales*

Sin otro particular, saluda atentamente a Ud.



*[Handwritten signature]*  
Camila Arce Fajardo  
Directora  
Dirección Desarrollo Comunitario

**Distribución:**

- Archivo Jurídico. ✓
- Archivo DIDECO.





MUNICIPALIDAD  
ALTO HOSPICIO

Dirección de Desarrollo Comunal

Alto Hospicio, 22 de Junio de 2012.

**MEMORANDUM Nº 1581 / 2012.**

A : Sr. Ramón Galleguillos Castillo.  
Alcalde Municipalidad de Alto Hospicio

DE : Sra. Camila Arce Fajardo.  
Directora Dirección Desarrollo Comunitario

---

Junto con saludarle, solicito a usted su Visto Bueno para presentar el Caso Social del Sr. **Heriberto Segundo Gonzalez Altamirano, Rut.6.993.352-1**, quien solicita apoyo al Concejo Municipal por un monto de \$ **200.000**, para gastos de alojamiento, locomoción y alimentación, ya que padece de neastemia gravis ocular con timona, lo que significa que tiene un desgaste muscular originando problemas a la vista y a las manos. Además esta enfermedad origina crisis de cambio de genio, también presenta problemas de hipertensión, diabetes y obesidad mórbida, por lo cual debe presentarse en la ciudad de Santiago en el Hospital del Tórax a realizarse exámenes médicos y posible operación.

El Caso Social sería presentado, previa su aprobación en el Concejo Municipal del día Martes 03 de Julio de 2012.

Lo anterior para su conocimiento y resolución.

Sin otro particular, saluda atentamente a Ud.



Camila Arce Fajardo

Directora

Dirección Desarrollo Comunitario



**Distribución:**

- Archivo Alcaldía
- Archivo Dideco. ✓

**Dirección de Desarrollo Comunal- Municipalidad de Alto Hospicio**  
Los Álamos 3056- Fono: 583101- Fono Fax : 583102 [www.maho.cl](http://www.maho.cl)  
Comuna de Alto Hospicio- Región de Tarapacá



MUNICIPALIDAD  
ALTO HOSPICIO

<b>Resumen Caso Social Concejo Municipal</b>	
Nombre del / la solicitante	Heriberto Segundo González Altamirano
Run	6.993.352-1
Actividad	Sin ocupación
Edad	56 años
Ingresos	\$ 220.000.- Remuneración Esposa.
Puntaje F.P.S	14458
Grupo Familiar	2 personas
Fecha de la Visita	19/Junio/2012
Situación Actual	Don Heriberto, 56 años de edad, casado. Debido a su enfermedad no puede trabajar originando serios problemas socioeconómicos en su familia. El referido debe viajar a Santiago al Hospital del Tórax a tratar su enfermedad junto a su esposa.
Documentación Adjunta	-Fotocopia Cédula de Identidad y Carnet de la solicitante. - Citación y documentación Médica.
Solicitud	Subvención Económica de \$ 200.000.- costo aproximado para costear gastos en alojamiento, locomoción y alimentación.
Forma de pago y N° de cuenta	Cuenta Vista Banco Estado Nro. 1365115563 a nombre de la Sra. Jessica Ruth Chávez Bolados ( esposa)
Nombre y Firma de la Asistente Social	 Claudia M. Cortez Valencia 





# INFORME SOCIAL

**Nro.:** 0007327

**Antecedentes del solicitante**

Nombre Completo **GONZALEZ ALTAMIRANO HERIBERTO SEGUNDO** Nacionalidad **Chile**  
 R.U.N. **6993352-1** Estado civil **Casado** Sexo : **Masculino**  
 Fecha de nacimiento **26/01/1956** Previsión **Fonasa A**  
 Escolaridad **Educación media científico humanístico** Profesión u oficio **SIN OCUPACION**  
 Domicilio **VILLA PORVENIR PJE YARETA** Nro. **CASA 40** Fono (recado)**77759728**  
 Programa puente **NO** Ficha Prot. Social **618759** Puntaje : **14458**

**Condiciones de saneamiento y confort**  Agua potable  Energía eléctrica  Alcantarillado **1. Propietario**

**Antecedentes del grupo familiar** Nro. de integrantes : **2** Ingreso per - Capita : **110.000** Total de ingresos \$ **220.000**

Nombre Completo	R.U.N.	Parentesco	Fecha Nacim	Escolaridad	Actividad u Oficio	Ingresos	Previsión
GONZALEZ ALTAMIRANO HERIBERTO	6993352-1	jefe/a de familia	26/01/1956	Educación media cienti	SIN OCUPACION	220.000	Fonasa A
JESSICA RUTH CHAVEZ BOLADOS	9165880-1	Cónyuge o pareja	08/11/1960	Educación media técnic	TEC. EN PARVUL		Fonasa C

**Asunto**

SOLICITA SUBVENCIÓN ECONOMICA CORRESPONDIENTE A \$ 200.000.- MEDIANTE PROVIENCIA NRO. 2170.  
 OBSERVACION: SUS HIJOS Y NIETOS NO SE ENCUENTRAN CONSIDERADOS EN LA FPS, YA QUE SON MAYORES DE EDAD Y SE ENCUENTRAN ENCUESTADOS COMO ALLEGADOS JUNTO A SU GRUPO FAMILIAR EN LA CASA DE EL.

**Situación Social**

DON HERIBERTO, 56 AÑOS DE EDAD, CASADO, VIVE JUNTO A SU ESPOSA, 7 HIJOS Y 8 NIETOS. LA SITUACION SOCIAL Y ECONOMICA DEL GRUPO ES DEFICITARIA YA QUE ACTUALMENTE SOLO SE ENCUENTRA TRABAJANDO LA ESPOSA DEL REFERIDO PERCIBIENDO UN APROXIMADO DE \$ 220.000.- DON HERIBERTO PRESENTA NEASTEMIA GRAVIS OCULAR CON TIMONA LO QUE SIGNIFICA QUE TIENE UN DESGASTE MUSCULAR ORIGINANDO PROBLEMAS A LA VISTA Y A LAS MANOS, ADEMAS ESTA ENFERMEDAD ORIGINA CRISIS DE CAMBIOS DE GENIO AFECTANDO PROBLEMAS FAMILIARES, ADEMAS PRESENTA HIPERTENSION, DIABETES Y OBESIDAD MORBIDA. DEBIDO A ESTA GRAVE ENFERMEDAD LA CUAL IMPIDE QUE EL REFERIDO TRABAJE DEBE PRESENTARSE EN LA CIUDAD DE SANTIAGO EN EL HOSPITAL DEL TORAX A REALIZARSE EXAMENES MEDICOS Y POSIBLE OPERACION. POR LO ANTERIOR DON HERIBERTO SOLICITA SUBVENCIÓN ECONOMICA PARA COSTEAR GASTOS EN ALIMENTACION, LOCOMOCION Y ESTADIA EN SANTIAGO YA QUE DEBE VIAJAR ACOMPAÑADO.

*Claudia M. Cortez Valenciano*  
**CLAUDIA M. CORTEZ VALENCIANO ASISTENTE SOCIAL**  
 Nombre y Firma Asistente Social | DIRECCION DESARROLLO COMUNITARIO

Cartola de Beneficios por NIS - Windows Internet Explorer

192.168.20.2

Cartola de Beneficios por NIS

### Cartola de Beneficios Sociales x NIS

MUNICIPALIDAD DE ALTO HOSPIICIO

18/06/2012 16:10:58 [Volver](#)

**Imprimir** **Limpiar**

N.I.S.  R.U.T.  Apellido Paterno

Beneficiario: 7327

NIS:  NOMBRES:

[FOLIO](#) [NIS](#) [REC](#)

**Mensaje de página web**

! Registro 0007327 no posee beneficios asociados

**HP LJ P4010\_P4510 Series PCL 6 (HP LaserJet P4014)**

Procesando copia  
2 de 3

0502hvt06361701e9qno1e3k-m[1].pdf  
Trabajo enviado a impresora

[Configuración](#) [Asistencia técnica](#) [Comprar consumibles](#) [Información consumibles](#)

Inicio

Bandeja de ... Cartola de ... Ficha de P... MIDEPLAN ... Carlos Cora ... Heriberto G... ES 16:10





FOLIO N° 618759  
 PUNTAJE: 14458  
 FECHA P.J.E: 05/06/2012



Ministerio de Desarrollo Social  
 Administración de Seguro Social

LOCALIZACIÓN TERRITORIAL

CÓDIGO COMUNA 01107 ZONA 1 UNIDAD VECINAL 6  
 NOMBRE CAMPAMENTO, POBLACIÓN VILLA, COMUNIDAD INDIGENA, U OTRO VILLA PORVENIR  
 TIPO AGRUPACIÓN HABITACIONAL VI CÓDIGO AGRUP. HABITACIONAL 68 CÓDIGO MANZANA 15 CÓDIGO CALLE 480  
 NOMBRE DE CALLE O CAMINO PASAJE YARETA  
 NUMERO DE DOMICILIO 40 BLOCK/ CASA 1 DEPARTAMENTO/ SITIO CODIGO VIVIENDA 11

REFERENCIAS

[Empty box for references]

DECLARACIÓN INFORMANTE CALIFICADO

Declaro que los datos proporcionados son fidedignos, asumo la responsabilidad por ellos, y autorizo a MIDEPLAN a realizar un proceso de verificación de la información en caso de ser necesario. Adicionalmente, autorizo el uso de la información proporcionada, exclusivamente con el fin de postular a beneficios sociales del estado

FIRMA INFORMANTE CALIFICADO [Empty box]  
 N° DE ORDEN DE LA FAMILIA 2

INGRESOS		JUBILACIONES O PENSIONES ANUALES	OTROS INGRESOS ANUALES
N°	INGRESOS ANUALES DEL TRABAJO	Monto	Monto
1	900000	[Empty]	[Empty]
2	2160000	[Empty]	[Empty]
	[Empty]	[Empty]	[Empty]
	[Empty]	[Empty]	[Empty]
	[Empty]	[Empty]	[Empty]

**VIVIENDA**

1 Tenencia del sitio 2 FUENTE DE AGUA DE LA VIVIENDA 3 Numero de habitaciones que usan como dormitorios excluyendo baño y cocina  
 1 Tenencia de la Vivienda 1 DISTRIBUCION DE AGUA EN LA VIVIENDA 0 Numero de personas (residentes permanentes) no incluidas en la ficha que utilizan los mismos dormitorios  
 1 Familia Principal de la Vivienda 1 SISTEMA DE ELIMINACION DE EXCRETAS 2 USO DE BAÑO

**GESTIÓN DE LA FICHA**

Codigo Encuestador(a) 2189 Codigo Supervisor(a) [Empty] Codigo Revisor(a) [Empty]  
 FECHA APLICACIÓN FICHA: Día 30 Mes 01 Año 2007 FECHA SUPERVISIÓN COMUNAL: Día [Empty] Mes [Empty] Año [Empty] FECHA REVISIÓN COMUNAL: Día 13 Mes 04 Año 2009  
 FIRMA ENCUESTADOR(A) [Empty] FIRMA SUPERVISOR(A) [Empty] FIRMA REVISOR(A) [Empty]

ULTIMA FECHA ACTUALIZACION: [Empty]





Cartola de Beneficia por NIS - Windows Internet Explorer

http://192.168.20.2:8000/12/EC/17/0c5m2087017/ha2pwa1e9wif

Archivos Edición Ver Favoritos Herramientas Ayuda

Favoritos RAD... Fic... Sis... MSN... MSN... Hot... Get... No... W...

Cartola de Beneficios por NIS

18/06/2012 16:10:58 [Volver](#)

**Cartola de Beneficios Sociales x NIS**  
MUNICIPALIDAD DE ALTO HOSPIICIO

**Imprimir** **Limpiar**

N.I.S.  R.U.T.  Apellido Paterno

Beneficiario: 7327

NIS:  NOMBRES:

[FOLIO](#) [NIS](#) [FEC](#)

**Mensaje de página web**

! Registro 0007327 no posee beneficios asociados

**HP LJ P4010\_P4510 Series PCL 6 (HP LaserJet P4014)**

Procesando copia  
2 de 3  
0682hvt06361701e9gen1e3rvf[1].pdf  
Trabajo enviado a impresora

Inicio Bandeja de ... Cartola de ... Ficha de Pr... MIDEPLAN ... Casos Cura... Herramienta G... ES 16:10

mtapia@hospitaliquique.cl

De: "Secretaria Some - INT" <some@torax.cl>  
 Para: "Margarita Tapia" <mtapia@hospitaliquique.cl>  
 Enviado: lunes, 04 de junio de 2012 15:20  
 Asunto: citación

**Junto con saludarle, envío citación**

COMPROBANTE CITACIÓN

DATOS USUARIO

Nombre Paciente: GONZÁLEZ ALTAMIRANO, HERIBERTO SEGUNDO  
 Edad: 56a  
 RUN: 6993352-1  
 Previsión: Fonasa: A  
 Ficha Clínica:

DATOS CITACIÓN

Fecha Citación: 10/07/2012  
 Hora Citación: 09:45  
 Unidad/Servicio: CIRUGIA DE TORAX INT  
 Otros Seguros de Salud:  
 Tipo Profesional ó Técnico: Medico Cirujano  
 Especialidad: Broncopulmonar  
 Prestación: Consulta Integral De Especialidades En Cirugia, Gine-Obstetricia, Ortopedia Y Traumat Hospital 1 Y 2  
 Código Prestación: 0101111  
 Médico: RAFAEL DE LA CARIDAD PRATS MANGANELLY  
 Total a Pagar:

Indicaciones Generales Para su mejor atención, presentarse 20 min. Antes de la hora citada.

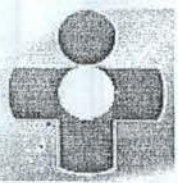
COMPROBANTE CITACIÓN

DATOS USUARIO

Nombre Paciente: GONZÁLEZ ALTAMIRANO, HERIBERTO SEGUNDO  
 Edad: 56a

08/06/2012





# INSTITUTO NACIONAL DEL TORAX

SERVICIO DE LABORATORIOS

Fono: 5754955, Anexo: 254955

Nombre : HERIBERTO GONZALEZ A.  
Sexo : MASCULINO  
Edad : 56 Años  
Fono Paciente :  
Medico : Sin especificar  
Servicio : 3 NORTE  
Localización : Sala 302-Cama 5  
**Diagnóstico** : *Sin especificar*

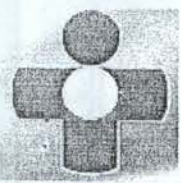
Nº Orden : **00220919**  
Rut : 6.993.352-1  
Tipo paciente : Hospitalizado  
Nº Interno : 0  
Ingreso : 20/03/2012 13:46:15  
Firma exámen : 20/03/2012 14:18:53  
Sección : HEMATOLOGIA  
Muestra : Sang. c/EDTA

## EXAMENES

TEST	RESULTADO	UNIDAD MEDIDA	VALOR DE REFERENCIA
HEMATOCRITO	: 50	%	35 - 52
HEMOGLOBINA	: 16.1	g/dL	12.2 - 16.7
LEUCOCITOS	: 9.0	K/uL	4.4 - 11.3
PLAQUETAS	: 301	K/uL	140 - 440

Profesional : Maria Eugenia Salamanca Herrera  
Tecnólogo Médico

T.M.: MARIA E.SALAMANCA



# INSTITUTO NACIONAL DEL TORAX

SERVICIO DE LABORATORIOS

Fono: 5754955, Anexo: 254955

Nombre : HERIBERTO GONZALEZ A.  
Sexo : MASCULINO  
Edad : 56 Años  
Fono Paciente :  
Medico : Sin especificar  
Servicio : 3 NORTE  
Localización : Sala 302-Cama 5  
**Diagnóstico** : Sin especificar

Nº Orden : 00220919  
Rut : 6.993.352-1  
Tipo paciente : Hospitalizado  
Nº Interno : 0  
Ingreso : 20/03/2012 13:46:15  
Firma examen : 20/03/2012 14:18:53  
Sección : HEMATOLOGIA  
Muestra : Sang. c/EDTA

## EXAMENES

TEST	RESULTADO	UNIDAD MEDIDA	VALOR DE REFERENCIA
HEMATOCRITO	: 50	%	35 - 52
HEMOGLOBINA	: 16.1	g/dL	12.2 - 16.7
LEUCOCITOS	: 9.0	K/uL	4.4 - 11.3
PLAQUETAS	: 301	K/uL	140 - 440

Profesional : Maria Eugenia Salamanca Herrera  
Tecnólogo Médico

T.M.: MARIA E.SALAMANCA





GOBIERNO DE  
**CHILE**  
MINISTERIO DE SALUD  
SERVICIO SALUD METROPOLITANO ORIENTE  
INSTITUTO NACIONAL DEL TORAX  
DIRECCION  
DR.ESP/cvd

C/5



®

3° NORTE

SR. (A) HERIBERTO GONZALEZ

FICHA N°: 699352-1

TOMOGRAFIA COMPUTADA DE TORAX

21 MARZO 2012

En el mediastino anterior, se observa un nódulo de aproximadamente 3.8 cm., hacia el lado izquierdo, especialmente por encima y por fuera del tronco de la arteria pulmonar. Presenta una pared delgada y contenida algo necrotico. También contacta la orejuela auricular.

En el resto del mediastino no se observan otras alteraciones significativas.

Pulmones y pleuras sin alteraciones.

Hilios de tamaño normal.

Cavidades cardiacas de tamaño normal.

**Conclusión:**

Nódulo nefrotico en el mediastino anterior hacia el lado izquierdo.  
Sin otros hallazgos significativos.

**DR. EDUARDO SABBAGH  
MEDICO RADIOLOGO**



GOBIERNO DE  
**CHILE**  
MINISTERIO DE SALUD  
SERVICIO SALUD METROPOLITANO ORIENTE  
INSTITUTO NACIONAL DEL TORAX  
DIRECCION  
DR.ESP/cvd

C/S



®

3° NORTE

SR. (A) HERIBERTO GONZALEZ

FICHA N°: 699352-1

TOMOGRAFIA COMPUTADA DE TORAX

21 MARZO 2012

En el mediastino anterior, se observa un nódulo de aproximadamente 3.8 cm., hacia el lado izquierdo, especialmente por encima y por fuera del tronco de la arteria pulmonar. Presenta una pared delgada y contenida algo necrotico. También contacta la orejuela auricular.

En el resto del mediastino no se observan otras alteraciones significativas.

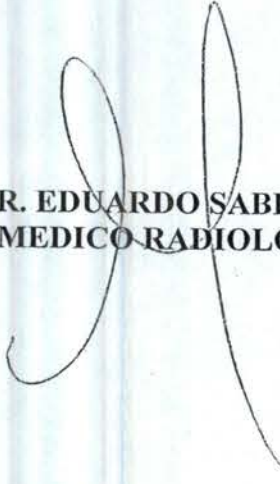
Pulmones y pleuras sin alteraciones.

Hilios de tamaño normal.

Cavidades cardiacas de tamaño normal.

**Conclusión:**

Nódulo nefrotico en el mediastino anterior hacia el lado izquierdo.  
Sin otros hallazgos significativos.

  
DR. EDUARDO SABBAGH  
MEDICO RADIOLOGO



Hospital del Torax  
 Laboratorio Fisiopatología  
 J.M Infante 717-2º piso

Nomb	Gonzalez Altamirano, Heriberto	Rut	6993352-1	BSA:	2.15	Fecha:	23/03/2011
Tec:	Sandoval, Patricia	Talla:	166.00	Edad:	56	Sala:	3 Norte
Doctor:	Céspedes, Juan	Peso:	109.00	Sexo:	Masculin	Raza:	Caucásico

Predictivos según Predictivos según Knudson -1983

Diagnosis:

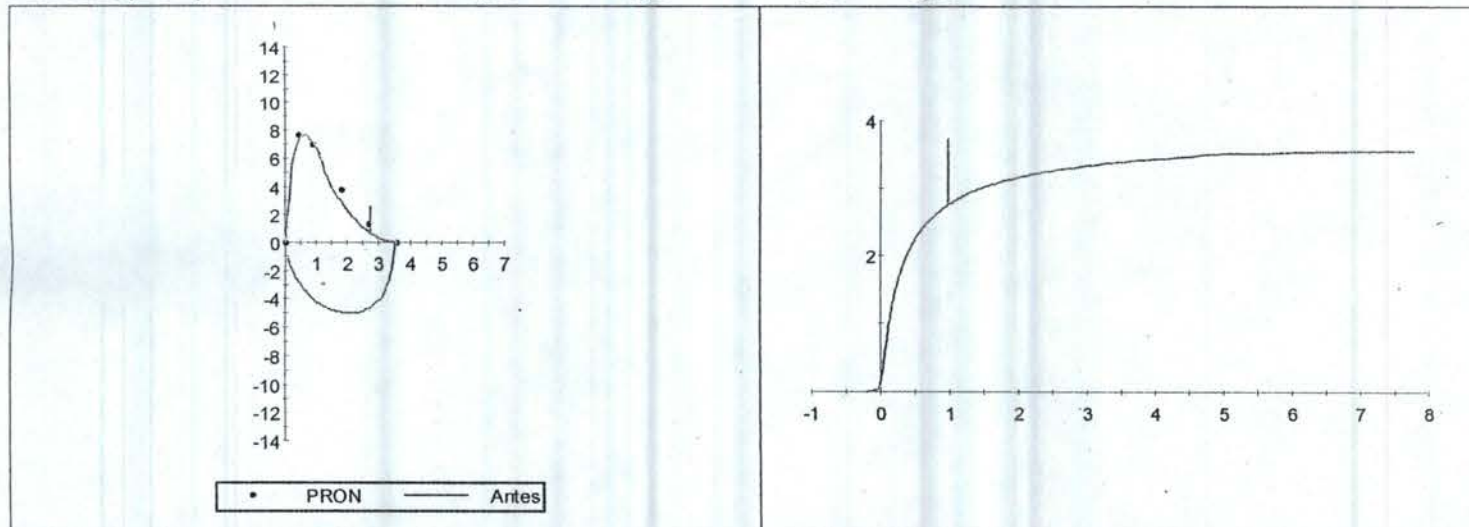
Dyspnea: Cough: Wheeze:  
 Tbc Prod: Yrs Smk: Pks/Day: Yrs Quit:

Medications:

Pre Test Comments:

Post Test Comments:

	Pre-Bronch		%Pron	P5 SD	Post-Bronch		
	Real	PRON			Real	%Pron	%Cambio
<b>ESPIROMETRÍA</b>							
FVC (L)	3,54	3,56	100	73,40			
FEV1 (L)	2,77	2,89	96	77,20			
FEV1/FVC (%)	78	81	97	70			
FEF 25-75% (L/sec)	2,40	3,06	78	40,30			
FEF Max (L/sec)	7,72	7,65	101	2,08			



Espirometría basal dentro de límites normales.

*Sch // el dt*

Hospital del Torax  
Laboratorio Fisiopatología  
J.M Infante 717-2° piso

Nomb	Gonzalez Altamirano, Heriberto	Rut	6993352-1	BSA:	2.15	Fecha:	23/03/2011
Tec:	Sandoval, Patricia	Talla:	166.00	Edad:	56	Sala:	3 Norte
Doctor:	Céspedes, Juan	Peso:	109.00	Sexo:	Masculi	Raza:	Caucásico

Predictivos según Predictivos según Knudson -1983

Diagnosis:

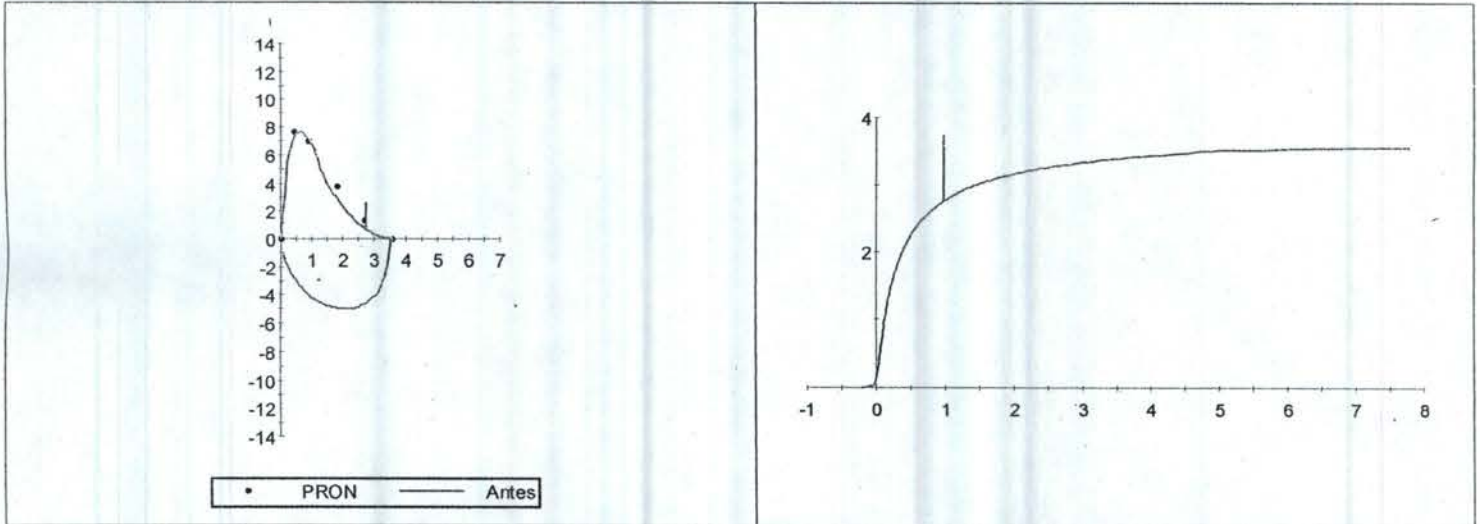
Dyspnea: Cough: Wheeze:  
Tbco Prod: Yrs Smk: Pks/Day: Yrs Quit:

Medications:

Pre Test Comments:

Post Test Comments:

	Pre-Bronch		P5 <u>SD</u>	Post-Bronch		
	<u>Real</u>	<u>PRON</u>		<u>%Pron</u>	<u>Real</u>	<u>%Pron</u>
<b>ESPIROMETRÍA</b>						
FVC (L)	3,54	3,56	100	73,40		
FEV1 (L)	2,77	2,89	96	77,20		
FEV1/FVC (%)	78	81	97	70		
FEF 25-75% (L/sec)	2,40	3,06	78	40,30		
FEF Max (L/sec)	7,72	7,65	101	2,08		



Espirometría basal dentro de límites normales.

*Sch / el dt*





19 de Marzo de 2012

**SERVICIO DE IMAGENOLOGIA.**

NOMBRE : GONZALEZ ALTAMIRANO, HERIBERTO SEGUNDO  
EDAD : 56  
RUT : 6993352-1  
FECHA ESTUDIO : 13-02-2012  
ORIGEN : POLI NEUROLOGIA

**INFORME**

**RX TORAX (PA y LATERAL)**

Hemidiafragmas bien delimitados.  
Senos costofrénicos libres.  
No se observa derrame ni condensación .  
Silueta cardíovascular de aspecto normal.

**IMPRESION RADIOLOGICA:**

**- EXAMEN SIN ALTERACIONES RADIOLOGICAS SIGNIFICATIVAS.**

**Dr (a). SOLANGE CHIA FAN  
Médico Radiólogo**



218890

Paciente: GONZALEZ ALTAMIRANO, HERIBERTO SEGUNDO

Página Nº: 1



19 de Marzo de 2012

**SERVICIO DE IMAGENOLOGIA.**

NOMBRE : GONZALEZ ALTAMIRANO, HERIBERTO SEGUNDO  
EDAD : 56  
RUT : 6993352-1  
FECHA ESTUDIO : 13-02-2012  
ORIGEN : POLI NEUROLOGIA

**INFORME**

**RX TORAX (PA y LATERAL)**

Hemidiafragmas bien delimitados.  
Senos costofrénicos libres.  
No se observa derrame ni condensación .  
Silueta cardíovascular de aspecto normal.

**IMPRESION RADIOLOGICA:**

- EXAMEN SIN ALTERACIONES RADIOLOGICAS SIGNIFICATIVAS.

**Dr (a). SOLANGE CHIA FAN  
Médico Radiólogo**



Paciente: GONZALEZ ALTAMIRANO, HERIBERTO SEGUNDO

Página N°: 1





19 de Marzo de 2012

**SERVICIO DE IMAGENOLOGIA.**

NOMBRE : GONZALEZ ALTAMIRANO, HERIBERTO SEGUNDO  
EDAD : 56  
RUT : 6993352-1  
FECHA ESTUDIO : 25-07-2011  
ORIGEN : POLI NEUROLOGIA

**INFORME**

**TAC DE CEREBRO CON Y SIN CONTRASTE**

Hallazgos:

Se reconoce en la región frontal izquierda una lesión nodular extraxial que se impregna en forma muy importante con el uso de contraste yodado endovenoso alcanzando un tamaño de 15mms.

En la fosa posterior cuarto ventrículo de forma, tamaño y posición normal. Tronco encéfalo y cerebelo sin alteraciones.

En el parénquima cerebral no reconozco alteraciones de densidad.

Los ventrículos laterales son de tamaño normal así como también el tercer ventrículo el cual se ubica en línea media.

Bazo del polígono de Willis de configuración normal. Senos venosos permeables.

**IMPRESION TOMOGRAFICA:**

-TU DE LA REGION FRONTAL IZQUIERDA QUE IMPRESIONA CORRESPONDER A UN MENINGIOMA.

***Tomografía computada de tórax con y sin contraste.***

Hallazgos.

*Existe una significativa hipo expansión pulmonar posiblemente por contextura del paciente, estas condiciones se reconoce una banda en el LMD la que impresiona corresponder a una pequeña atelectasia subsegmentaria y una significativa prominencia de las estructuras vasculares en los segmentos medios y basales de ambos pulmones. No observo condensaciones nódulo masas.*

*Se reconoce una cardiomegalia global.*

*Grandes vasos del tórax de aspecto habitual.*

*Existe una masa en el mediastino anterior, en el espacio prevascular, de*



184604

Paciente: GONZALEZ ALTAMIRANO, HERIBERTO SEGUNDO



19 de Marzo de 2012

**SERVICIO DE IMAGENOLOGIA.**

NOMBRE : GONZALEZ ALTAMIRANO, HERIBERTO SEGUNDO  
EDAD : 56  
RUT : 6993352-1  
FECHA ESTUDIO : 25-07-2011  
ORIGEN : POLI NEUROLOGIA

**INFORME**

**TAC DE CEREBRO CON Y SIN CONTRASTE**

Hallazgos:

Se reconoce en la región frontal izquierda una lesión nodular extraxial que se impregna en forma muy importante con el uso de contraste yodado endovenoso alcanzando un tamaño de 15mms.

En la fosa posterior cuarto ventrículo de forma, tamaño y posición normal. Tronco encéfalo y cerebelo sin alteraciones.

En el parénquima cerebral no reconozco alteraciones de densidad.

Los ventrículos laterales son de tamaño normal así como también el tercer ventrículo el cual se ubica en línea media.

Bazo del polígono de Willis de configuración normal. Senos venosos permeables.

**IMPRESION TOMOGRAFICA:**

-TU DE LA REGION FRONTAL IZQUIERDA QUE IMPRESIONA CORRESPONDER A UN MENINGIOMA.

***Tomografía computada de tórax con y sin contraste.***

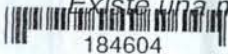Hallazgos.

*Existe una significativa hipo expansión pulmonar posiblemente por contextura del paciente, estas condiciones se reconoce una banda en el LMD la que impresiona corresponder a una pequeña atelectasia subsegmentaria y una significativa prominencia de las estructuras vasculares en los segmentos medios y basales de ambos pulmones. No observo condensaciones nódulo masas.*

*Se reconoce una cardiomegalia global.*

*Grandes vasos del tórax de aspecto habitual.*

*Existe una masa en el mediastino anterior, en el espacio prevascular, de*



184604

Paciente: GONZALEZ ALTAMIRANO, HERIBERTO SEGUNDO





4,3 cm de diámetro transversal por 4 cm de eje longitudinal con una calcificación gruesa arciforme. La lesión descrita realizada discretamente con el uso de contraste endovenoso, presenta límites netos, aspecto homogéneo y un bordes algo lobulados.

No observo adenopatías.

No segmento visible del abdomen muestra una significativa disminución de los coeficiente de atenuación hepática.

**Impresión tomográfica.**

Hipo expansión pulmonar posiblemente asociado contextura del paciente.

Tumor de mediastino anterior el que podría corresponder a un timoma como primera posibilidad.

Signos de esteatosis hepática intensa.

Dr. RSA

**Dr (a). RODRIGO SANHUEZA AVILA**  
**Médico Radiólogo**

PTR  
23-09-2011



184604

Paciente: GONZALEZ ALTAMIRANO, HERIBERTO SEGUNDO

Página N°: 2



IMAGENOLÓGIA  
Hospital Iquique

4,3 cm de diámetro transversal por 4 cm de eje longitudinal con una calcificación gruesa arciforme. La lesión descrita realizada discretamente con el uso de contraste endovenoso, presenta límites netos, aspecto homogéneo y un bordes algo lobulados.

No observo adenopatías.

No segmento visible del abdomen muestra una significativa disminución de los coeficiente de atenuación hepática.

**Impresión tomográfica.**

Hipo expansión pulmonar posiblemente asociado contextura del paciente.

Tumor de mediastino anterior el que podría corresponder a un timoma como primera posibilidad.

Signos de esteatosis hepática intensa.

Dr. RSA

**Dr (a). RODRIGO SANHUEZA AVILA**  
**Médico Radiólogo**

PTR  
23-09-2011



184604

Paciente: GONZALEZ ALTAMIRANO, HERIBERTO SEGUNDO

Página N°: 2